



# Gewebersatz in der Implantologie: Knochenaugmentation des Sinusbodens mit autologen osteogenen Transplantaten

Auf Grund des in den letzten Jahren stark gestiegenen Qualitätsbewusstseins vieler Patienten werden hochwertige Leistungen, wie z. B. Keramikinlays, Laser-Behandlungen oder auch Implantate mehr und mehr in Anspruch genommen. Als besondere Herausforderung erwiesen sich auf letzterem Gebiet bisher diejenigen Patienten, bei denen der Knochenabbau der betroffenen Region eine Versorgung mit Implantaten erschwerte.

Als Lösung bietet sich hier der Einsatz autolog gezüchteter Kieferknochentransplantate an. Solche Transplantate, wie sie auch in anderen medizinischen Disziplinen, wie der Orthopädie oder der Dermatologie zum Einsatz kommen, bestehen aus komplexen dreidimensionalen Zellsystemen auf Basis vitaler patienteneigener Zellen.

In der Kieferchirurgie und Implantologie werden die Transplantate seit ca. zwei Jahren z. B. bei Sinus-lift-Operationen erfolgreich eingesetzt. Vorteil dieses Verfahrens ist eine gute Bioverträglichkeit bei gleichzeitig hoher Funktionalität und Belastbarkeit – die optimale Möglichkeit, auch Patienten mit zurückgebildetem Kieferknochen den Traum von naturgetreuen Zähnen zu erfüllen.

## ■ Tissue Engineering als Verfahren der Knochengewebszüchtung

Beim Tissue Engineering werden zunächst in Reinstraumlabor aus einem 1 cm<sup>2</sup> großen Periostbiopsat die autologen Kambiumzellen isoliert. Unter Einsatz von autologem Serum werden sie vermehrt und schließlich in einen dreidimensionalen Verbund aus Vicrylfasern und Fibrin eingebettet. Dort differenzieren sie zu Osteoblasten und bilden zellgenerierte kalzifizierte Matrix. Das gezüchtete autologe Kieferknochentransplantat verursacht keinerlei Abstoßungsreaktionen. Es differenziert in vivo innerhalb von drei bis vier Monaten zu gut integriertem spongiösem Knochen und dient so

z. B. als Implantatlager. Auf diese Weise lassen sich die Nachteile des bislang als Goldstandard angesehenen Eigenknochens, wie erhebliche Zweiteingriffe und Defekte an der Donorregion, vermeiden; gleichzeitig werden das Konzept und die Vorteile des autologen Knochens konsequent verfolgt.

Bislang fanden die weltweit ersten autolog gezüchteten Gewebe bei chirurgischen Eingriffen zur Augmentation des Oberkieferknochens im Seitenzahnbereich ihre Anwendung oder bei der Transplantation der Mundschleimhaut.

### ■ Ausgangssituation, Vorbereitung und Ablauf

Die folgende Kasuistik zeigt den erfolgreichen Einsatz des gezüchteten autologen Kieferknochentransplantates Bio-Seed®-Oral Bone im Rahmen einer Sinusbodenelevation zum Aufbau eines knöchernen Implantatlagers.

Die 54-jährige Patientin ist seit über zehn Jahren in der Praxis bekannt. Mehrere Jahre vor der Transplantation erlitt sie eine schwerwiegende Erkrankung des Gastrointestinaltraktes mit längerem Krankenhausaufenthalt, die zum Zeitpunkt des Behandlungsbeginns aber bereits vollständig abgeheilt war. Zurzeit der Biopsientnahme und der Behandlung mit dem gezüchteten Transplantat erhielt die Patientin keine weitere Begleitmedikation.

Nach parodontaler Vorschädigung der Zähne, die mehrmals parodontal vorbehandelt worden waren, zeigten sich die Zähne 14, 15, 16 und 17 auf Grund des starken Knochenabbaus nicht mehr erhaltungsfähig und wurden daher extrahiert.

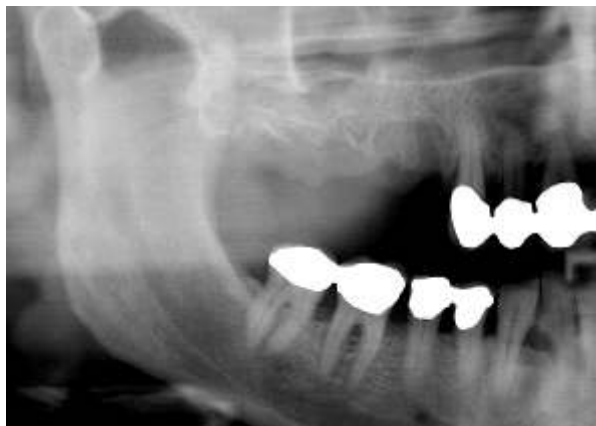

Abb. 1 OPG zum Zeitpunkt des Behandlungsbeginns (Tag der Biopsie).

Um eine implantatgestützte Versorgung des rechtsseitigen Oberkiefers zu ermöglichen, war auf Grund des geringen Restknochenbestandes – 4, 4, 2 bzw. 3 mm in Regio 14, 15, 16 bzw. 17 vor Transplantation – eine Sinusbodenelevation indiziert; die radiologische Befundung des Knochenbestandes wurde durch den klinischen Befund bei Eröffnung bestätigt. Unter Vermeidung von Defekten an einer Spenderregion kam ein durch Tissue Engineering gezüchteter Knochen zum Einsatz.

Der Patientin wurde nun ambulant ein Quadratzentimeter Periost aus dem seitlichen Oberkiefer entnommen, aus dem binnen sechs Wochen die notwendige Menge gezüchteter Knochenchips hergestellt und just-in-time zum vereinbarten Implantationstermin per Kurier angeliefert wurde.

Nach Eröffnung eines Knochenfensters wurden die gezüchteten Knochenchips zur Augmentation in den Sinus eingebracht; simultan zu dieser Transplantation wurden in Regio 14, 15, 16 und 17 vier Implantate des Typs 3i-Osseotite von je 3,75 mm Durchmesser und den Längen 15 mm (rg. 14), 13 mm (rg. 15), 13 mm (rg. 16) und 11,5 mm (rg. 17) implantiert.

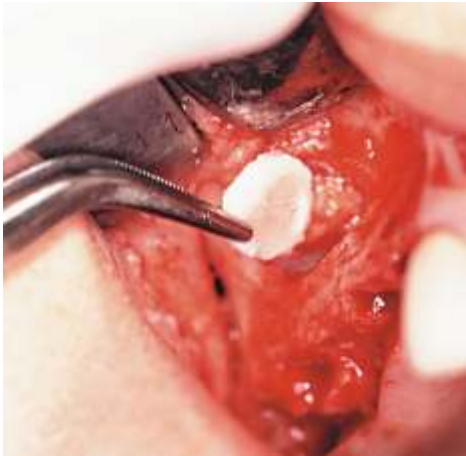

Abb. 2a: Zunächst wurden einige der acht Einheiten BioSeed®-Oral Bone in den vorbereiteten Sinusboden eingebracht.

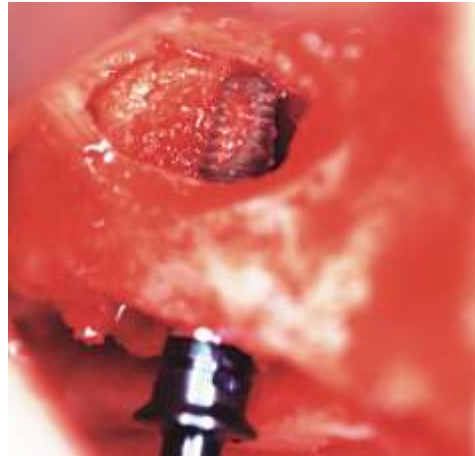

Abb. 2b: Nach primärstabilem Einbringen von vier Implantaten in Regio 17, 16, 15 und 14 (3i-Osseotite®) wurden die verbleibenden Hohlräume mit weiteren Pellets ausgefüllt.

Das laterale Knochenfenster wurde nach Einbringen der acht BioSeed®-Oral Bone Einheiten bei dieser Patientin mit einer ca. 1 mm dünnen Schicht - Tricalciumphosphat (Cerasorb®) und anschließend mit einer flüssigen bioresorbierbaren Membran (Arthrisorb®) abgedeckt.

Einige der stark röntgenopaken -TCP-Partikel wurden weiterhin auf das Dach des Augmentats eingebracht, um eine radiologische Nachkontrolle zu unterstützen.

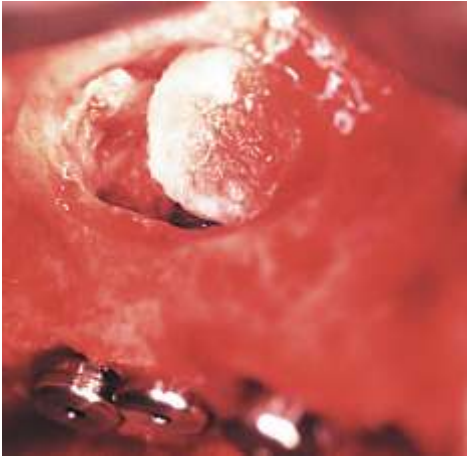

Abb. 2c: Bei dieser Patientin wurde das fasziale Knochenfenster anschließend zusätzlich mit TCP Granulat abgedeckt, bevor eine bioresorbierbare Flüssig-Membran zum Einsatz kam. Die Einheilung der Implantate erfolgte verdeckt.

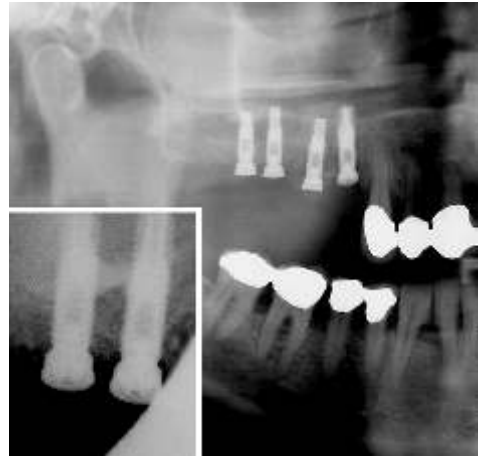

Abb. 3: OPG und Radiovisiographie von Regio 14 und 15 (links unten) drei Monate nach Transplantation.

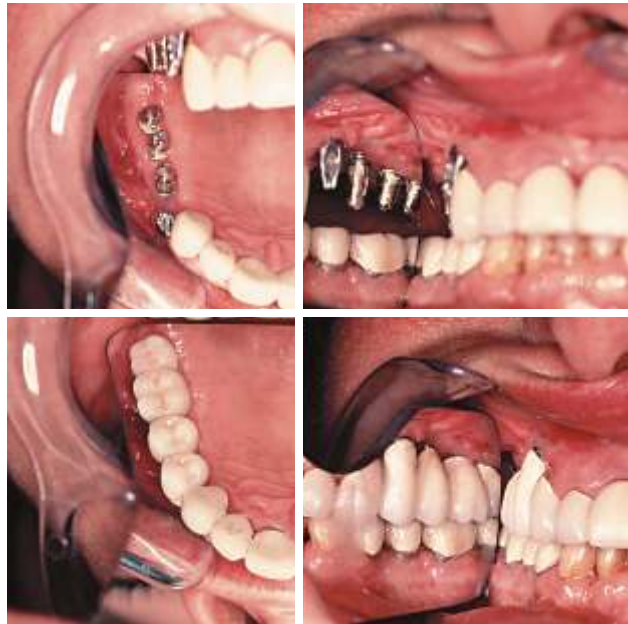


Abb. 4: Einpassen der Suprastruktur.

Gut fünf Monate nach Sinusbodenaugmentation wurden die Implantate freigelegt; alle Implantate zeigten sich klinisch fest; eine Periotest-Messung, die für alle vier Implantate Werte zwischen  $-3$  und  $-4$  ergab, bestätigte dies. Sechs Monate nach Transplantation zeigte sich gemäß Kontroll-OPG ein relativ zum Zeitpunkt vor Behandlung wesentlich erhöhter vertikaler Knochenbestand von 16 mm (rg. 14), 14 mm (rg. 15), 14 mm (rg. 16) und 13 mm (rg. 17), der die Bekronung und Erstbelastung erlaubte.

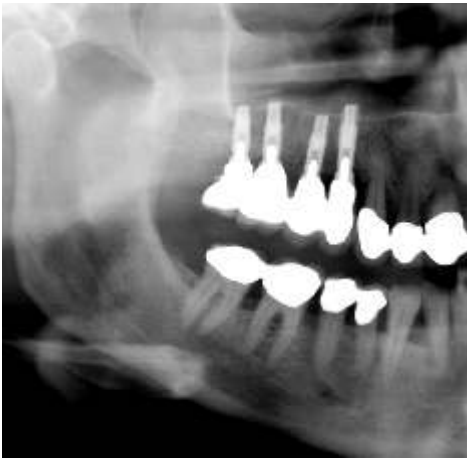

Abb. 5: Radiologische Kontrolle (OPG) sechs Monate nach Transplantation von BioSeed®-Oral Bone und simultaner Implantation; die Implantate konnten voll belastet werden.

## ■ Ergebnis und Fazit

Auch zwölf Monate nach der Transplantation zeigen sich die Implantate klinisch fest und sind seit sechs Monaten voll belastbar. Während des gesamten Behandlungsverlaufes traten keinerlei Komplikationen auf. In unserer Praxis wurden inzwischen weitere Patienten auch für den Sinuslift im zweizeitigen Verfahren bei geringerem Restknochenbestand erfolgreich mit gezüchtetem Knochen behandelt. Sie alle konnten die Vorzüge der Transplantate nutzen: neben guter Verträglichkeit und hoher Belastbarkeit allgemein eine funktional und ästhetisch hochwertige Wiederherstellung des Gebisses – und damit eine Steigerung des Wohlbefindens und der Lebensqualität.

© Copyright 2007 by Professor Invitado Universidad Sevilla Dr. (H) Peter Borsay  
c/o Fachpraxis für Implantologie und Ästhetik  
Dr. (H) Agnes Borsay und  
Professor Invitado Universidad Sevilla Dr. (H) Peter Borsay  
Heegbarg 29, D - 22391 Hamburg  
Tel. +49 (0)40 - 602 42 42 · Fax +49 (0)40 - 602 42 52  
E-Mail: [praxis@borsay.com](mailto:praxis@borsay.com) · Internet: [www.borsay.com](http://www.borsay.com)

Diese Veröffentlichung ist einschließlich aller Teile urheberrechtlich geschützt. Jede Verwertung außerhalb der engen Grenzen des Urheberrechts ist ohne schriftliche Zustimmung des Copyrightinhabers strafbar. Kein Teil dieser Veröffentlichung darf ohne schriftliche Genehmigung vervielfältigt, übersetzt, mikroverfilmt oder auf elektronischen Systemen gespeichert werden. Ausgenommen davon ist die Speicherung auf einem Computer je Nutzer zu Lesezwecken. All rights reserved.

Trotz sorgfältiger Manuskripterstellung können Fehler leider nicht ganz ausgeschlossen werden, so dass der Autor leider keine Verantwortung und keine daraus folgende oder sonstige Haftung übernehmen kann, die auf der Benutzung der in dieser Publikation enthaltenen Angaben beruht.

Gebrauchsnamen, Handelsnamen, Warenbezeichnungen und ähnliches, die in dieser Publikation erwähnt werden, sind häufig gesetzlich geschützte, eingetragene Warenzeichen und dürfen, auch wenn sie nicht als solche gekennzeichnet sind, nicht ohne weiteres benutzt werden.